The Journal of Computational Science and Engineering (TJCSE)
ISSN 2583-9055 (Media Online)
Vol 3, No 11, Nov 2025
PP 235- 252

డయాబెటిక్ రెటినోపతి గుర్తింపులో డీప్ లెర్నింగ్ ఉపయోగంలో అవకాశాలు మరియు సవాళ్లు

M. Sneha[1*], N. Vinodha[2]
1.Assistant professor, Department of ECE, Sreechaithanya college of Engineering, JNTUH, Telangana.snehamadhamsetti91@gmail.com
2. Assistant professor, Department of ECE, Indur Institute of Engineering and Technology, JNTUH, Telangana.p. vinoda16@gmail.com

Abstract
మధుమేహ రేటినోపతి (DR) అనేది రక్తంలో అధిక చక్కెర కారణంగా వచ్చే కంటి వ్యాధి. ప్రపంచవ్యాప్తంగా DR రోగుల సంఖ్య వేగంగా పెరుగుతోంది, 2030 నాటికి ఇది 191 మిలియన్లకు చేరుకునే అవకాశం ఉంది. కంటి వైద్యుల కొరత వల్ల ప్రతి రోగిని చేతితో పరీక్షించడం సమయం తీసుకునే పని అవుతోంది. ఈ సమస్యను అధిగమించడానికి డీప్ లెర్నింగ్ (DL) ఆధారంగా ఆటోమేటెడ్ పద్ధతులు ఉపయోగపడుతున్నాయి. రెటీనా ఫండస్ చిత్రాల ద్వారా DR ఉనికిని, దాని తీవ్రతను గుర్తించడం సాధ్యమవుతుంది. పరిశోధనలు చూపిస్తున్న విధంగా, డీప్ లెర్నింగ్ పద్ధతులు సాంప్రదాయ పద్ధతుల కంటే ఎక్కువ ఖచ్చితత్వంతో DRను గుర్తించగలవు. ఈ వ్యాసంలో DR లక్షణాలు, ప్రమాద కారకాలు, వర్గీకరణ, మరియు DL వినియోగంపై చర్చించబడింది. చివరగా, DR గుర్తింపులో డీప్ లెర్నింగ్ సవాళ్లు మరియు భవిష్యత్తు అవకాశాలు కూడా వివరించబడ్డాయి.

Keywords: రెటీనా · ఫండస్ చిత్రం · మధుమేహ రేటినోపతి · వర్గీకరణ · డీప్ లెర్నింగ్

1. పరిచయం (Introduction)

మానవ కంటి నిర్మాణం అత్యంత క్లిష్టమైనది. ఇది మనకు **దృష్టి సామర్థ్యాన్ని** కలిగించి, ప్రపంచాన్ని గుర్తించడంలో, అర్థం చేసుకోవడంలో మరియు అన్వేషించడంలో సహాయపడుతుంది. దృష్టి ప్రక్రియలో ప్రధానమైన అంశం **కాంతి గ్రహణం**. మనం ఏ వస్తువుని చూసినా, కళ్ళు కాంతిని స్వీకరిస్తాయి.

రెటీనా అనే కంటి వెనుకభాగంలో సుమారు 66% భాగాన్ని కప్పే సున్నితమైన పొర కాంతిని గ్రహించి దృష్టి ప్రక్రియను ప్రారంభిస్తుంది. రెటీనా నాడీ కణజాలం నుండి అభివృద్ధి చెంది, నేరుగా **ఆప్టిక్ నర్వ్** ద్వారా మెదడుతో అనుసంధానమై ఉంటుంది. ఇది కాంతిని గ్రహించి, దానిని ఒక వస్తువు యొక్క **దృశ్య సంకేతాలుగా** మార్చుతుంది. ఈ సంకేతాలు నాడుల ద్వారా విద్యుత్ తరంగాల రూపంలో మెదడుకు చేరి, మనకు స్పష్టమైన దృష్టిని కలిగిస్తాయి.

ఈ నేపథ్యంలో, **మధుమేహ రేటినోపతి** (**Diabetic Retinopathy – DR**) మధుమేహం వల్ల కలిగే అత్యంత ప్రమాదకరమైన పరిణామాలలో ఒకటి. ఇది రెటీనా రక్తనాళాలను దెబ్బతీసి, ద్రవ లీకేజీ మరియు దృష్టి వక్రీభవనాలను కలిగిస్తుంది. దీని కారణంగా కంటి దెబ్బతినడం, చివరికి **అంధత్వం** వచ్చే అవకాశం ఉంటుంది.

The Journal of Computational Science and Engineering (TJCSE)
ISSN 2583-9055 (Media Online)
Vol 3, No 11, Nov 2025
PP 235- 252

అమెరికా, యునైటెడ్ కింగ్డమ్, సింగపూర్ వంటి దేశాలలో DR ఒక సాధారణ వ్యాధిగా విస్తృతంగా నమోదు చేయబడింది. ఇది కంటికి మబ్బు (Cataract), గ్లాకోమా (Glaucoma) వంటి ఇతర అంధత్వానికి దారితీసే ప్రధాన సమస్యలతో పాటు కనిపించే ఒక ప్రధాన కారణంగా పరిగణించబడింది (NCHS, 2019; NCBI, 2018; SNEC, 2019).

2. ఫండస్ ఇమేజ్ (The Fundus Image)

ఫండస్ ఇమేజ్ అనేది కంటి వెనుక భాగంలోని రెటినా, ఆప్టిక్ డిస్క్, మాక్యులా, రక్తనాళాలను చూపించే చిత్రం. దీన్ని తీసుకోవడానికి **ఒఫ్తాల్మోస్కోప్** (Ophthalmoscope) అనే పరికరాన్ని ఉపయోగిస్తారు. దీనిని 1850లో **హెర్మన్ వాన్ హెల్మ్‌హోల్ట్జ్** అనే శాస్త్రవేత్త కనిపెట్టారు.

ఫండస్ ఇమేజింగ్ ఉపయోగాలు

ఫండస్ ఇమేజ్ ద్వారా కంటి మరియు శరీరంలోని పలు రకాల వ్యాధులను గుర్తించవచ్చు. ఉదాహరణలు: **డయాబెటిక్ రెటినోపతి (DR), హైపర్టెన్సివ్ రెటినోపతి, మాక్యులార్ డిజెనరేషన్ (Age-related Macular Degeneration), గ్లాకోమా, లుకీమియా, ఇతర సిస్టమిక్ క్యాన్సర్లు, ఇన్ఫెక్షన్లు (ఉదా: Subacute bacterial endocarditis). ఫండస్ ఇమేజింగ్ పద్ధతులు: డిజిటల్ ఫండస్ ఫోటోగ్రఫీ, ఆటోఫ్లోరెసెన్స్ ఇమేజింగ్, ఇన్ఫ్రారెడ్ రిఫ్లెక్టెన్స్, అధునాతన డిజిటల్ ఇమేజింగ్ టెక్నాలజీలు.**

సాంప్రదాయ పద్ధతిలో కెమెరా **ఫిల్మ్** వాడితే, డిజిటల్ కెమెరాల్లో **CCD (Charge-Coupled Device)** లేదా **CMOS సెన్సార్** వాడతారు. ఇవి కాంతిని ఎలక్ట్రికల్ సిగ్నల్‌గా మార్చి, **పిక్సెల్స్** రూపంలో భద్రపరుస్తాయి. ఎక్కువ సెన్సార్లు ఉంటే, **హై రిజల్యూషన్ చిత్రాలు** వస్తాయి.

DR లక్షణాలు ఫండస్ ఇమేజ్‌లో ఫండస్ ఇమేజ్ ద్వారా DR ను గుర్తించడంలో ముఖ్యమైన లక్షణాలు:

- **మైక్రోఅన్యూరిజమ్స్ (MA)** – చిన్న ఎరుపు బొట్లు, **హీమరేజ్‌లు (HEM)** – రక్తస్రావాలు, **ఎక్సుడేట్స్ (EX)** – లిపిడ్/ప్రోటీన్ లీకేజీ వలన ఏర్పడిన తెల్లటి మచ్చలు, **కాటన్ వూల్ స్పాట్స్ (CWS)** – రెటినాలో ఆక్సిజన్ లేకపోవడం వలన ఏర్పడిన తెల్లటి మబ్బులాంటి ప్యాచులు

పబ్లిక్ ఫండస్ డేటాబేస్‌లు పలు పబ్లిక్ డేటాబేస్‌లు DR రీసెర్చ్ మరియు గ్రేడింగ్ కోసం అందుబాటులో ఉన్నాయి. వీటిలో చిత్రాల సంఖ్య, రిజల్యూషన్, ఫీల్డ్ ఆఫ్ వ్యూ (FOV), ఉపయోగం వేరువేరుగా ఉంటుంది.

The Journal of Computational Science and Engineering (TJCSE)
ISSN 2583-9055 (Media Online)
Vol 3, No 11, Nov 2025
PP 235- 252

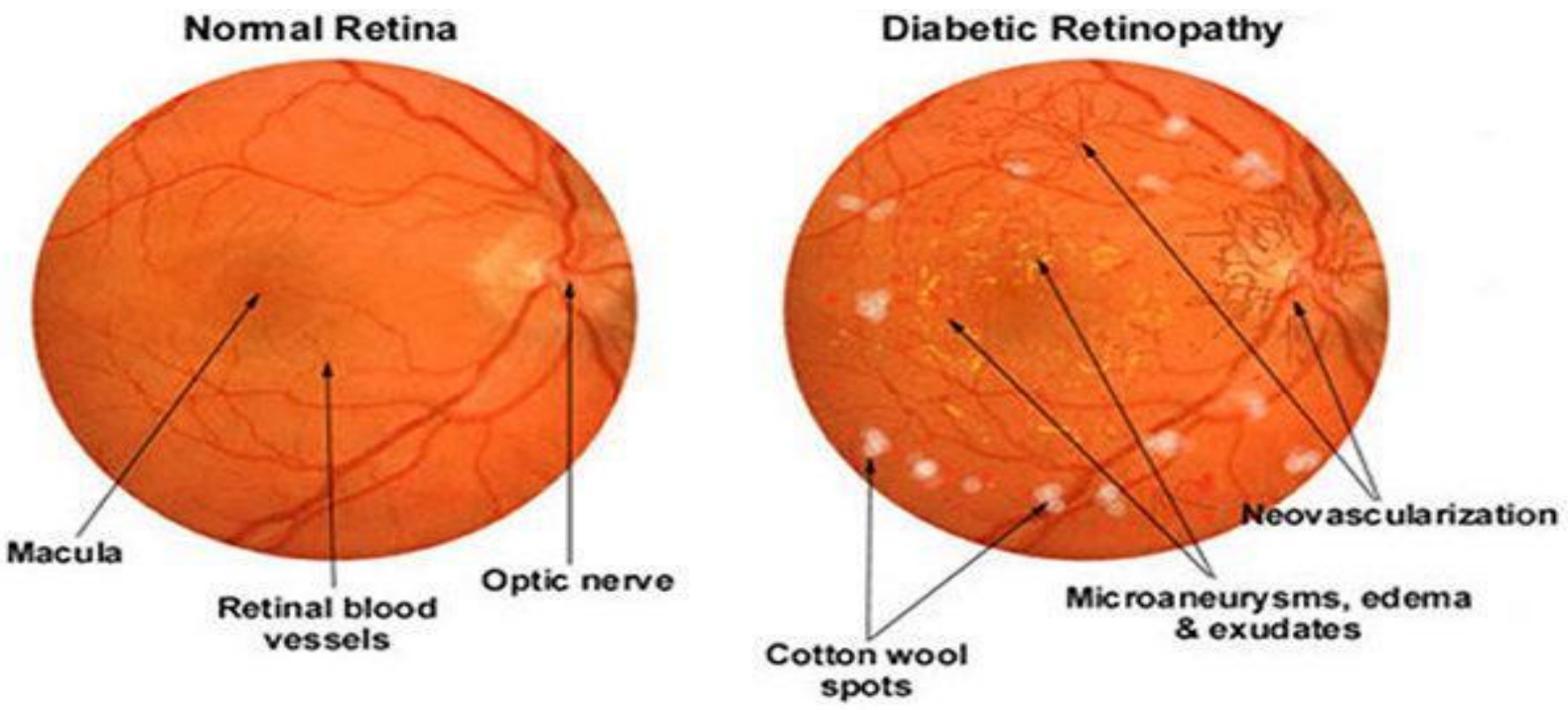

ఫిగర్ 1. సాధారణ ఫండస్ చిత్రం [5]. మూలం: ***Lipids in Health and Disease*** **(ఓపెన్ యాక్సెస్)**

పట్టిక 1 – DR గ్రేడింగ్ కోసం ఫండస్ ఇమేజ్ డేటాబేస్‌లు

డేటాబేస్	చిత్రాల సంఖ్య	రిజల్యూషన్	FOV	ప్రధాన పని
e-Ophtha [6]	463	1440×960, 2048×1360	50°	MA, EX గుర్తింపు; ఆరోగ్యకరమైన vs. DR వర్గీకరణ
MESSIDOR [7]	1200	1440×960, 2240×1488	45°	DR గ్రేడింగ్
MESSIDOR-2 [7]	1748	వేరువేరు	45°	DR గ్రేడింగ్
DiaretDB0 [8]	–	1500×1152	50°	DR గ్రేడింగ్
DiaretDB1 [9]	89	1500×1152	50°	MA, EX విభజన
Kaggle [10]	88,702	వేరువేరు	–	DR గ్రేడింగ్
ROC [11]	100	768×576, 1058×1061, 1389×1383	45°	MA, HEM విభజన
IDRiD [12]	516	4288×2848	50°	DR గ్రేడింగ్; MA, EX విభజన
APTOS [13]	5590	–	–	DR గ్రేడింగ్

3. డయాబెటిక్ రెటినోపతి (Diabetic Retinopathy – DR)

The Journal of Computational Science and Engineering (TJCSE)
ISSN 2583-9055 (Media Online)
Vol 3, No 11, Nov 2025
PP 235- 252

ప్రపంచవ్యాప్తంగా డయాబెటిస్ రోగుల సంఖ్య వేగంగా పెరుగుతోంది. దీనికి కారణాలు:వయసు పెరుగుదల (Aging), శారీరక వ్యాయామం లేకపోవడం, ఊబకాయం (Obesity), పట్టణ జీవనశైలి (Urbanization), జనాభా పెరుగుదల.

అంచనాలు: 2025 నాటికి 300 మిలియన్ల మంది, 2030 నాటికి 366 మిలియన్ల మంది డయాబెటిస్ బాధితులు అవుతారని అంచనా. **డయాబెటిక్ రెటినోపతి (DR)** అనేది కంటి చూపు కోల్పోవడానికి ప్రధాన కారణం.

ఇది **రెటినాలోని రక్తనాళాలను దెబ్బతీసి**, రక్తం లేదా ద్రవాలు లీక్ అయ్యేలా చేసి, **వీక్షణం (Vision) మసకబార్చుతుంది**.

DR దశలు (Stages of DR)-DR ప్రధానంగా **4 దశలుగా** ముందుకు సాగుతుంది:

Mild NPDR (Non-Proliferative DR): కేవలం **మైక్రోఅన్యూరిజమ్స్ (MA)** మాత్రమే ఉంటాయిచిన్న ఎర్రటి బొట్లు కనిపిస్తాయి. **Moderate NPDR:** రక్తనాళాలు రక్తాన్ని తరలించే శక్తిని కోల్పోతాయి,ఉబ్బిపోతాయి లక్షణాలలో ఏవైనా ఉంటాయి: మైక్రోఅన్యూరిజమ్స్ (MA), రక్తస్రావాలు (HEM), ఎక్సుడేట్స్ (EX), కాటన్ వూల్ స్పాట్స్ (CWS). **Severe NPDR:** ఎక్కువ రక్తనాళాలు బ్లాక్ అవుతాయి, రెటినాకు రక్తప్రవాహం తగ్గిపోతుంది, రెటినా కొత్త రక్తనాళాలు పెరగడానికి సంకేతం ఇస్తుంది. **Proliferative DR (PDR):** కొత్త రక్తనాళాలు పెరుగుతాయి (**Neovascularization**), ఇవి రెటినా లోపలి పొర వెంట పెరిగి, **విట్రియస్ జెల్** వరకు వ్యాపిస్తాయి, ప్రీ-రెటినల్ రక్తస్రావం కూడా జరుగుతుంది

DR వల్ల కలిగే సమస్యలు: ప్రపంచవ్యాప్తంగా 285 మిలియన్ల మందికి **దృష్టి సమస్యలు** ఉన్నాయి. అందులో 39 మిలియన్ల మంది పూర్తిగా **చూపు కోల్పోయారు**,మరో 246 మిలియన్ల మందికి **చూపు బలహీనమైంది**

భారతదేశంలో 1 బిలియన్ జనాభాకు కేవలం **12,000 కంటి వైద్యులు (Ophthalmologists)** మాత్రమే ఉన్నారుఅంటే ప్రతి 90,000 మందికి ఒక వైద్యుడు మాత్రమే → ఇది తీవ్రమైన అసమానత

DR రిస్క్ ఫ్యాక్టర్స్ (Risk Factors)-కంట్రోల్ చేయని డయాబెటిస్ (ఎక్కువ కాలం పాటు), **అధిక రక్తపోటు (Hypertension), చక్కెర స్థాయిలు అస్థిరంగా ఉండటం, హైపర్‌లిపిడీమియా** (రక్తంలో కొవ్వులు ఎక్కువగా ఉండటం). **ప్రారంభ దశలో DR గుర్తించడం ఎందుకు ముఖ్యం: ప్రారంభ దశల్లో DR లక్షణాలు కనిపించవు** (Asymptomatic) కానీ ఆ దశల్లోనే **న్యూరల్ డ్యామేజ్ మరియు మైక్రోవాస్క్యులర్ మార్పులు** మొదలవుతాయి, కాబట్టి **క్రమం తప్పకుండా కంటి పరీక్షలు** చేయడం చాలా అవసరం

The Journal of Computational Science and Engineering (TJCSE)
ISSN 2583-9055 (Media Online)
Vol 3, No 11, Nov 2025
PP 235- 252

పట్టిక 2 – అంతర్జాతీయ క్లినికల్ DR తీవ్రతా ప్రమాణం (ICDRSS) ఆధారంగా DR దశలు:

దశ	లక్షణాలు	తీవ్రత స్థాయి
దశ I	ఎటువంటి అసాధారణతలు కనిపించవు	DR లేదు
దశ II	కేవలం మైక్రోఅన్యూరిజమ్స్ (MA) మాత్రమే ఉంటాయి	తేలికపాటి NPDR
దశ III	క్రింది వాటిలో ఏదైనా: – మైక్రోఅన్యూరిజమ్స్ (MA) – రక్తస్రావాలు (HEM) – కఠిన ఎక్సుడేట్స్ (EX) – కాటన్ వూల్ స్పాట్స్ (CWS) – తీవ్రమైన NPDR లక్షణాలు లేవు	మధ్యస్థ NPDR
దశ IV	క్రింది వాటిలో ఏదైనా: – అన్ని నాలుగు క్వాడ్రెంట్స్‌లో 20 కంటే ఎక్కువ రక్తస్రావాలు (HEM) – రెండు లేదా అంతకంటే ఎక్కువ క్వాడ్రెంట్స్‌లో వీనస్ బీడింగ్ – ప్రొలిఫరేటివ్ DR (PDR) లక్షణాలు లేవు	తీవ్రమైన NPDR
దశ V	– నయోవాస్క్యులరైజేషన్ – ప్రీ-రెటినల్ రక్తస్రావం (HEM)	ప్రొలిఫరేటివ్ DR (PDR)

4. డీప్ లెర్నింగ్ (Deep Learning)

డీప్ లెర్నింగ్ (DL) అనేది **కృత్రిమ న్యూరల్ నెట్‌వర్క్‌లు (Artificial Neural Networks – ANN)** ఆధారంగా రూపొందించబడిన పద్ధతి. ఇవి **మానవ మెదడు నిర్మాణం** నుండి ప్రేరణ పొందినవి.

DL యొక్క ముఖ్య లక్షణం:ఇది **డేటాలో దాగి ఉన్న లక్షణాలను (Hidden Features)** ఆటోమేటిక్‌గా నేర్చుకుంటుంది.సాంప్రదాయ మెషిన్ లెర్నింగ్ (ML) పద్ధతులలో ఉండేలా **మానవం చేత ప్రత్యేక ఫీచర్లు డిజైన్ చేయాల్సిన అవసరం ఉండదు**.ఎక్కువ డేటా లభిస్తే DL మరింత **అధిక ఖచ్చితత్వం** ఇస్తుంది.

సాధారణ DL మోడల్: DR గ్రేడింగ్ లేదా లీజన్ సెగ్మెంటేషన్ కోసం సాధారణ DL మోడల్‌లో:**ఇన్పుట్ లేయర్, హిడెన్ లేయర్లు అవుట్‌పుట్ లేయర్** ఉంటాయి.

The Journal of Computational Science and Engineering (TJCSE)
ISSN 2583-9055 (Media Online)
Vol 3, No 11, Nov 2025
PP 235- 252

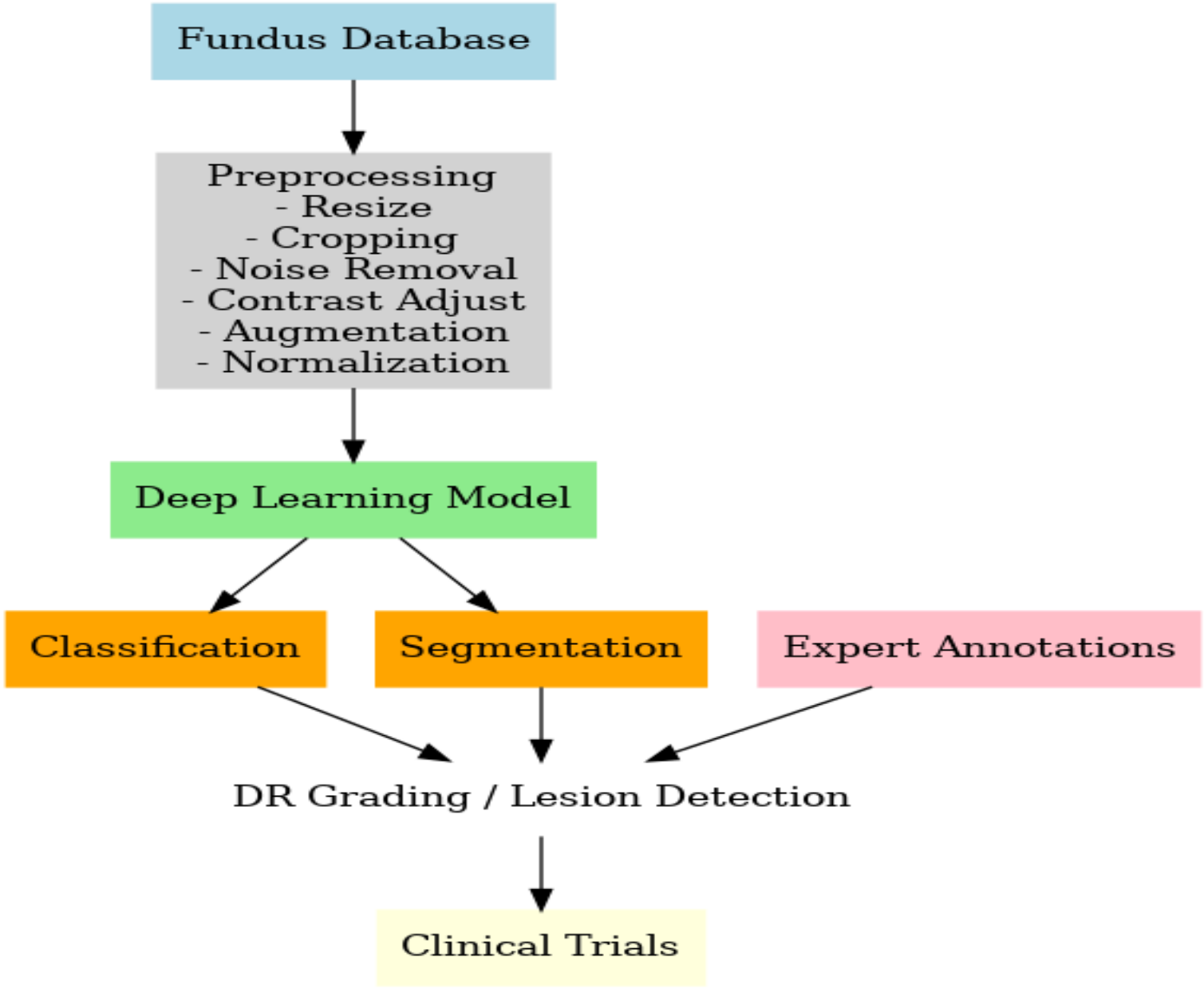

Fig. 2 Generalized DL model for DR grading or lesion segmentation

4.1 కృత్రిమ న్యూరల్ నెట్‌వర్క్ (Artificial Neural Network – ANN)

సాధారణ ANN లో మూడు లేయర్లు ఉంటాయి: ఇన్పుట్ లేయర్, హిడెన్ లేయర్, అవుట్‌పుట్ లేయర్. ఒకటి కంటే ఎక్కువ హిడెన్ లేయర్లు ఉంటే దానిని డీప్ న్యూరల్ నెట్‌వర్క్ అంటారు. మొదటి లేయర్‌లో ఎడ్జెస్ (Edges) గుర్తిస్తాయి, రెండో లేయర్‌లో షేప్స్ (Shapes) గుర్తిస్తాయి, మూడో లేయర్‌లో సంక్లిష్ట నమూనాలు (Complex Patterns) గుర్తిస్తాయి

4.2 కాన్వల్యూషనల్ న్యూరల్ నెట్‌వర్క్‌లు (Convolutional Neural Networks – CNNs)

మెడికల్ ఇమేజ్ అనాలిసిస్‌లో విస్తృతంగా ఉపయోగించే DL పద్ధతి.ముఖ్యమైన లేయర్లు: Convolution Layer – ఫీచర్లను ఎక్స్‌ట్రాక్ట్ చేస్తుంది. Pooling Layer – ఫీచర్ మ్యాప్‌లను చిన్నవిగా మార్చుతుంది (Average/Max pooling). Fully Connected Layer – మొత్తం ఇమేజ్‌కి ఫీచర్ ప్రాతినిధ్యం ఇస్తుంది. SoftMax ఫంక్షన్ సాధారణంగా క్లాసిఫికేషన్ కోసం వాడబడుతుంది. AlexNet, VGG-19, InceptionV3, ResNet, GoogLeNet వంటి ప్రీ-ట్రెయిన్డ్ CNN మోడల్‌లు DR డిటెక్షన్‌లో వాడబడ్డాయి

CC BY

The Journal of Computational Science and Engineering (TJCSE)
ISSN 2583-9055 (Media Online)
Vol 3, No 11, Nov 2025
PP 235- 252

4.3జనరేటివ్ అడ్వర్సరీయల్ నెట్‌వర్క్ (Generative Adversarial Network – GAN)

GAN లో రెండు మోడల్స్ ఉంటాయి: Generator – అసలు డేటా లాంటి కొత్త నమూనాలను సృష్టిస్తుంది, Discriminator – సృష్టించినవి నిజమా కాదా అని పరీక్షిస్తుంది. GAN ఉపయోగాలు: ఇమేజ్ సూపర్-రిజల్యూషన్. ఇమేజ్-టు-ఇమేజ్ ట్రాన్స్‌లేషన్

4.4U-Net

ప్రత్యేకంగా బయోమెడికల్ ఇమేజ్ సెగ్మెంటేషన్ కోసం రూపొందించబడింది.రెండు మార్గాలు ఉంటాయి: Contracting Path – ముఖ్యమైన కాన్టెక్స్ట్ (Context) ని పట్టుకుంటుంది. Expanding Path – ఖచ్చితమైన సెగ్మెంటేషన్ ఇస్తుంది. సాధారణ CNN కంటే తక్కువ డేటాతో ఎక్కువ ఫలితాలు ఇస్తుంది.DR లో MA, EX, HEM వంటి చిన్న లక్షణాల గుర్తింపులో చాలా సహాయపడుతుంది

4.5 ట్రాన్స్‌ఫర్ లెర్నింగ్ (Transfer Learning – TL)

ఒక పెద్ద డేటాసెట్ (ఉదా: ImageNet – 14 మిలియన్ చిత్రాలు) పై మోడల్‌ని ట్రెయిన్ చేసి, దాన్ని DR డేటాసెట్ పై ఫైన్-ట్యూన్ చేస్తారు, ఇలా చేయడం వలన ట్రెయినింగ్ వేగంగా పూర్తి అవుతుంది. DR డేటాబేస్‌లు పరిమితంగా ఉండడం వలన TL చాలా ఉపయోగకరం

4.6 ఎన్సెంబుల్ లెర్నింగ్ (Ensemble Learning – EL)

అనేక CNN మోడల్‌లను కలిపి ఒకే ఫలితాన్ని ఇస్తుంది. పద్ధతులు: Majority Voting, Boosting, Averaging, Bagging, Stacking, DR క్లాసిఫికేషన్‌లో ఖచ్చితత్వం పెరుగుతుంది

5. ప్రీప్రాసెసింగ్ (Preprocessing)

ఫండస్ ఇమేజ్‌ను డీప్ లెర్నింగ్ (DL) మోడల్‌కి ఇన్పుట్‌గా ఇవ్వడానికి ముందు కొన్ని ప్రీప్రాసెసింగ్ దశలు చేయాలి.ఇవి ఇమేజ్‌లోని చిన్నచిన్న లక్షణాలను (Fine Features) బాగా హైలైట్ చేసి, DR గుర్తింపు పనితీరును మెరుగుపరుస్తాయి.ఫండస్ ఇమేజ్‌లు వేరువేరు కెమెరాలు, పరికరాలు, వాతావరణాల్లో తీసుకోవడం వలన నాయిస్ (Noise), కాంట్రాస్ట్ మార్పులు, రిజల్యూషన్ తేడాలు వస్తాయి. అందువల్ల ప్రీప్రాసెసింగ్ అనేది చాలా అవసరం.

5.1 ఫండస్ ఇమేజ్ డినాయిజింగ్ (Fundus Image Denoising)

CC BY

The Journal of Computational Science and Engineering (TJCSE)
ISSN 2583-9055 (Media Online)
Vol 3, No 11, Nov 2025
PP 235- 252

నాయిస్ ఉన్నప్పుడు తప్పు ఫీచర్లు కనిపిస్తాయి.నాయిస్ తొలగించడానికి BM3D ఫిల్టర్, Non-local mean ఫిల్టర్, Median ఫిల్టర్ లాంటి పద్ధతులు వాడతారు.దీని వలన రక్తనాళాలు, MA వంటి ఫీచర్లు స్పష్టంగా కనిపిస్తాయి.

5.2 ఫండస్ ఇమేజ్ నార్మలైజేషన్ (Fundus Image Normalization)

ఇమేజ్‌లోని ప్రతి పిక్సెల్ విలువ ఒకే తరహా పంపిణీ (Distribution) కలిగి ఉండేలా చేస్తుంది.దీని వలన మోడల్ ట్రెయినింగ్ వేగంగా (Faster Convergence) జరుగుతుంది.పిక్సెల్ విలువలను సాధారణంగా [0,1] రేంజ్‌లోకి స్కేల్ చేస్తారు.

5.3 కలర్ చానల్ ఎక్స్‌ట్రాక్షన్ (Fundus Image Color Channel Extraction)

ఫండస్ ఇమేజ్‌లో మూడు కలర్ చానల్స్ ఉంటాయి: Red, Green, Blue (RGB), Green Channel: MA, EX, CWS లాంటివి స్పష్టంగా కనిపిస్తాయి. Red Channel: రక్తనాళాల గుర్తింపులో ఉపయోగకరం, అవసరాన్ని బట్టి RGB ఇమేజ్‌లను HSV, XYZ కలర్ స్పేస్‌కి మార్చుతారు

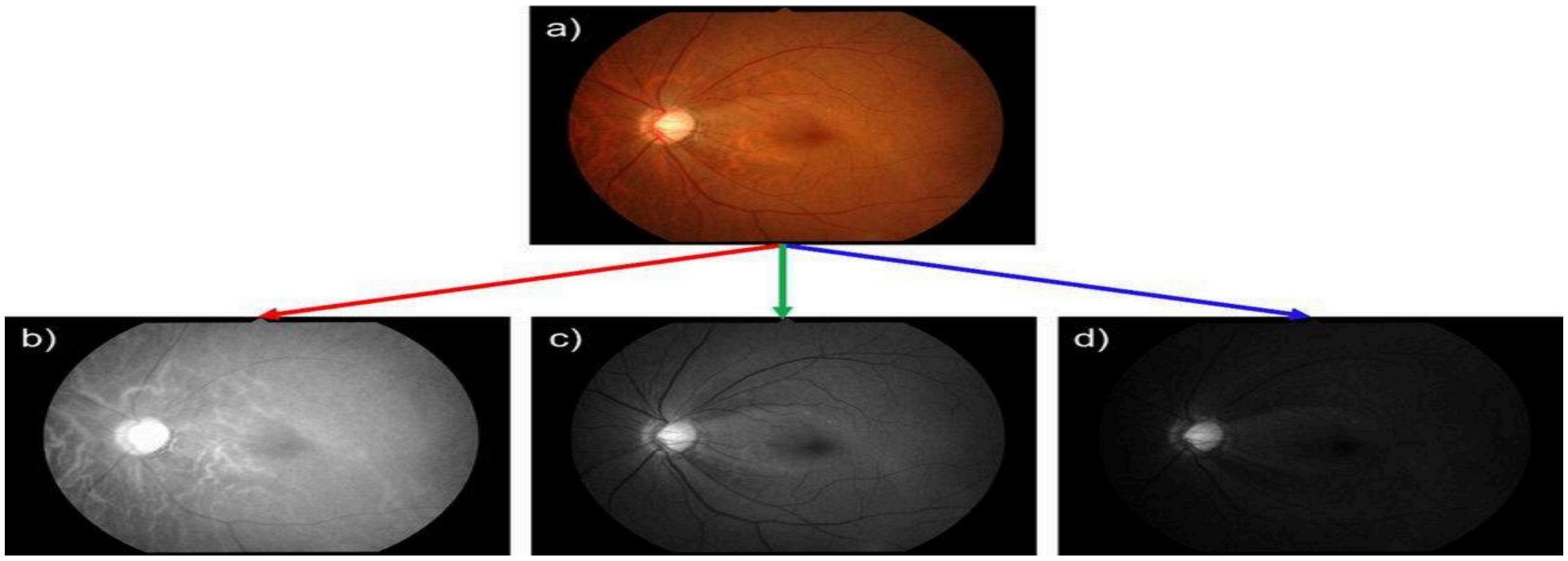

Fig3: RGB (a) and splitting to red (b), green (c), and blue (d) channels in the fundus photograph.

5.4 కాంట్రాస్ట్ ఎంహాన్స్‌మెంట్ (Fundus Image Contrast Enhancement)

వేరువేరు కెమెరాల వలన కాంట్రాస్ట్ మారిపోతుంది. Histogram Equalization-గ్లోబల్ కాంట్రాస్ట్ పెంచుతుంది. Adaptive Histogram Equalization (AHE)-స్థానిక ప్రాంతాల్లో కాంట్రాస్ట్ మెరుగుపరుస్తుంది. CLAHE (Contrast Limited AHE) → DR గుర్తింపులో ఎక్కువగా వాడబడుతుంది

దీని వలన MA, చిన్న రక్తస్రావాలు స్పష్టంగా కనిపిస్తాయి

CC BY

5.5 క్రాపింగ్ మరియు రీసైజింగ్ (Fundus Image Cropping & Resizing)

వేరువేరు డేటాబేస్‌లలో వేరువేరు రిజల్యూషన్‌లో చిత్రాలు ఉంటాయి,ఎక్కువగా చిత్రం మధ్యభాగం (Central Fundus Region) మాత్రమే ఉపయోగపడుతుంది,కాబట్టి నలుపు బ్యాక్‌గ్రౌండ్ తొలగించి, స్క్వేర్ ఆకారంలో క్రాప్ చేసి, ఒకే సైజ్‌లో రీసైజ్ చేస్తారు

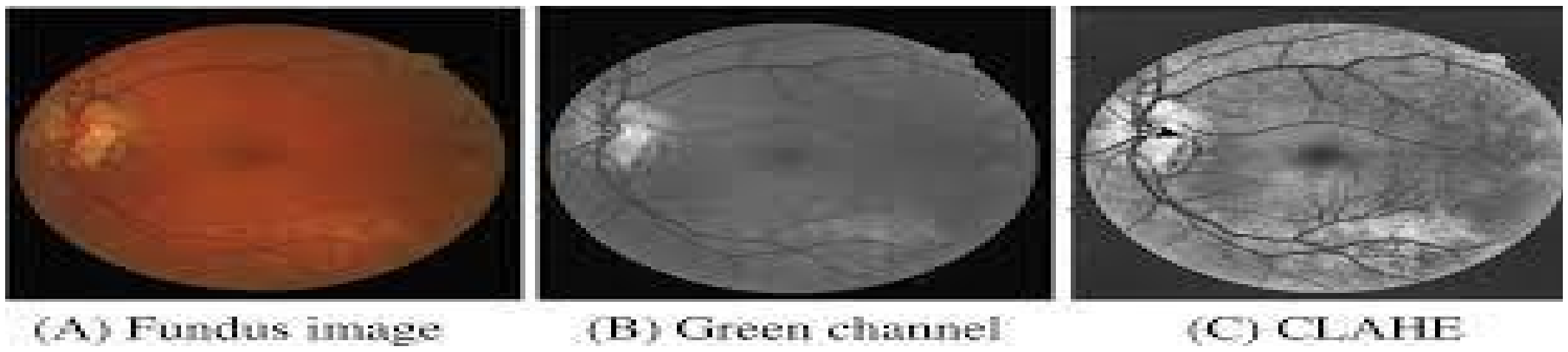

Fig. 4 a Color fundus image. b Green channel image. c CLAHE image

5.6 డేటా ఆగ్మెంటేషన్ (Data Augmentation)

అసలు మెడికల్ ఇమేజ్‌లు సేకరించడం కష్టం, అందువల్ల ఉన్న ఇమేజ్‌లను మార్పులు చేసి కొత్త నమూనాలు తయారు చేస్తారు,సాధారణ మార్పులు: Rotation, Scaling, Flipping, Affine Transformations. ఇలా చేయడం వలన డేటాబేస్ సైజ్ పెరిగి, మోడల్ ఖచ్చితత్వం మెరుగుపడుతుంది

6. DR గుర్తింపు & విభజన (Segmentation) కోసం ప్రతిపాదించిన పద్ధతుల పోలిక

డయాబెటిక్ రెటినోపతి (DR) గుర్తింపు మరియు సెగ్మెంటేషన్ కోసం పలు పరిశోధకులు సాంప్రదాయ పద్ధతులు మరియు డీప్ లెర్నింగ్ (DL) పద్ధతులు ప్రతిపాదించారు. ముఖ్యాంశాలు MA గుర్తింపు (Microaneurysms Detection) → DR యొక్క ప్రారంభ సంకేతం,కొన్ని పద్ధతులు ఫిల్టర్లు వాడి నాయిస్ తొలగించి MA గుర్తించాయి.కాని, కొన్ని మోడళ్లలో ఫాల్స్ పాజిటివ్‌లు ఎక్కువగా వచ్చాయి.EX (Exudates) గుర్తింపు → SURF మరియు U-Net మోడళ్లు వాడబడ్డాయి.OD (Optic Disc) గుర్తింపు → DR తీవ్రత అంచనా కోసం అవసరం

CC BY

The Journal of Computational Science and Engineering (TJCSE)
ISSN 2583-9055 (Media Online)
Vol 3, No 11, Nov 2025
PP 235- 252

Table 3: DR గుర్తింపు కోసం ప్రతిపాదించిన పద్ధతుల తులనాత్మక పట్టిక

రచయిత / పద్ధతి	డేటాబేస్	ఉపయోగం	ఖచ్చితత్వం (Acc)	ఇతర సూచికలు (Se / Sp)
DL పద్ధతి [1]	APTOS, Kaggle	DR Classification	99.3%	Se=99.3, Sp=99.3
Snake Algorithm [5]	–	OD Segmentation	97.75%	–
Non-local Mean Filter [11]	e-Ophtha, ROC, DB0, DB1	MA Segmentation	99%	–
Modified SURF [16]	MESSIDOR, DB0, DB1, Private	EX Detection	97%	–
Transfer Learning [27]	Kaggle	DR Classification	95.68%	Se=86.47, Sp=97.43
Ensemble Learning [31]	Private	DR Classification	88.21%	Se=85.57, Sp=90.85
Histogram + GLCM + XGBoost [32]	APTOS	DR Classification	94.2%	–
Ensemble CNN [33]	Kaggle	DR Classification	60.89%	Se=47.70, Sp=85.94
Two-step CNN [34]	e-Ophtha, ROC	MA Detection	–	Se=77.1%
Modified Xception [35]	Private	DR Classification	83.09%	Se=88.24, Sp=87
Modified AlexNet [36]	MESSIDOR	DR Classification (3-stage)	96.25%	Se=92.35, Sp=97.45
MobileNetV2 [43]	APTOS	DR Classification	91%	–
S-BM3D Filter [47]	STARE, DRIVE, CHASE	Blood Vessel Segmentation	95.70%	Se=82.03, Sp=97.7
Operator Splitting [52]	Private	OD Segmentation	96%	–

CC BY

The Journal of Computational Science and Engineering (TJCSE)
ISSN 2583-9055 (Media Online)
Vol 3, No 11, Nov 2025
PP 235- 252

రచయిత / పద్ధతి	డేటాబేస్	ఉపయోగం	ఖచ్చితత్వం (Acc)	ఇతర సూచికలు (Se / Sp)
U-Net [53]	IDRiD	EX Segmentation	97.95%	Se=96.38, Sp=97.14

7. డీప్ లెర్నింగ్‌లో సవాళ్లు (DL Challenges in DR Classification/Segmentation)

డీప్ లెర్నింగ్ (DL) వైద్య ఇమేజింగ్‌లో విస్తృతంగా ఉపయోగపడుతున్నప్పటికీ, దానిని నేరుగా **ప్రొడక్షన్-రెడీ టెక్నాలజీగా మార్చడం కష్టం.** ప్రధాన సవాళ్లు కింది విధంగా ఉన్నాయి:

7.1 డేటా-సంబంధిత సవాళ్లు

వైద్య ఇమేజింగ్‌కు సంబంధించిన డేటాసెట్‌ను కనుగొనడం ఇతర విభాగాల కంటే కష్టతరం. కారణం, కొన్ని సందర్భాల్లో వ్యక్తిగతంగా గుర్తించగలిగే డేటా, మేధో సంపత్తి హక్కులు, ఆర్థిక విలువ, మరియు గోప్యత వంటి సమస్యలు ఎదురవుతాయి. ఈ కారణంగా అవసరమైన సమాచారం పొందడం కష్టసాధ్యం అవుతుంది. అదనంగా, ఫండస్ ఫోటోలు వేర్వేరు డేటాబేస్‌లలో తీసుకున్నప్పుడు ఉపయోగించిన కెమెరా లెన్స్‌లు, పర్యావరణ పరిస్థితులు వంటి అంశాల వల్ల భిన్నంగా ఉండే అవకాశం ఉంది.

Generalization

ప్రయోగశాలలో తీసిన ఫండస్ చిత్రాలకు, రియల్‌టైమ్ ఇమేజింగ్‌తో పోలిస్తే గణనీయంగా తక్కువ రిజల్యూషన్ ఉంటుంది. ఫండస్ ఇమేజింగ్ డేటాపై అసమానమైన శిక్షణ మరియు పరీక్షలు జరపడం వల్ల వాస్తవ మోడళ్లలో లోపాలు కలుగవచ్చు. ఈ సమస్యలను తగ్గించడానికి డేటాసెట్ ప్రామాణీకరణ (standardization) మరియు పరస్పర అనుకూలత (interoperability) అత్యంత ముఖ్యమైనవి. ఫండస్ ఇమేజింగ్ ఫలితాలు, ఉపయోగించే సెన్సార్ రకం మరియు హార్డ్వేర్ వాతావరణం ఆధారంగా గణనీయంగా మారుతూ ఉంటాయి. డీప్ లెర్నింగ్ ద్వారా వైద్య ఇమేజింగ్ ఖచ్చితత్వాన్ని మెరుగుపరచాలంటే, బహుళ ఫండస్ డేటాసెట్లను విలీనం చేయడం అవసరం. అయితే, దాని ప్రాధాన్యత ఉన్నప్పటికీ, ఆరోగ్య రంగంలో పరస్పర అనుకూలత సాధించడం ఇప్పటికీ ఒక ప్రధాన సవాలుగా మిగిలి ఉంది. ప్రపంచవ్యాప్తంగా డేటా సేకరణలో స్థిరత్వం ఉండాలంటే, ఫండస్ చిత్రాలను ఒక విధానపూర్వక మార్గదర్శకాలు మరియు ప్రమాణాలను అనుసరించి తీసుకోవాలి.

Sampling Bias and Data Collecting

సాధారణంగా చెప్పాలంటే, DR రోగుల నుండి తీసిన ఫండస్ ఫోటోలను అదే రోగి నుండి తీసిన నిజమైన ఆరోగ్యకరమైన ఫండస్ ఫోటోలతో పోల్చడం కష్టమవుతుంది. ఫలితంగా, వచ్చిన నమూనా ఉన్న ఆరోగ్యకరమైన ఫండస్ ఫోటోలతో పోలికకు సరిపోడు. ఈ విభిన్న డేటాబేస్‌లను కలిపినప్పుడు డేటా లీకేజ్

CC BY

The Journal of Computational Science and Engineering (TJCSE)
ISSN 2583-9055 (Media Online)
Vol 3, No 11, Nov 2025
PP 235- 252

సంభవిస్తుంది, ఇది ఒక తీవ్రమైన ఆందోళన. తగినంత శాంప్లింగ్ లేకపోతే సంబంధం లేని నమూనాలు ఉత్పత్తి కావచ్చు, అలాగే డేటా స్టిచింగ్ తప్పు మోడల్ నిర్మాణాన్ని కలిగిస్తుంది.

The Multi-modal Nature
DL (Deep Learning) మోడళ్లను, DR పరిస్థితి లక్షణాలను అనేక కోణాల నుంచి అర్థం చేసుకునేందుకు, బహుళ ఫండస్ డేటాబేస్‌లతో శిక్షణ ఇవ్వాలి.

7.2 వైద్య నిపుణుల కొరత (Availability of Ophthalmologists)
నైపుణ్యం లభ్యత (Availability of Expertise)

భారతదేశంలో నేత్రవైద్యుల అందుబాటు అత్యల్ప స్థాయిలో ఉంది. ప్రస్తుతం, ప్రతి ఒక లక్ష మంది జనాభాకు కేవలం ఒక నేత్రవైద్యుడు మాత్రమే లభిస్తున్నాడు. కానీ, ప్రపంచ ఆరోగ్య సంస్థ (WHO) సిఫార్సుల ప్రకారం ప్రతి 20,000 మందికి కనీసం ఒక నేత్రవైద్యుడు ఉండాలి. అందుబాటులో ఉన్న వైద్యులలో డీప్ లెర్నింగ్ (DL) సాంకేతిక పరిజ్ఞానం కలిగిన వారు అత్యంత అరుదుగా కనిపిస్తున్నారు.
ఆటోమేటిక్ డయాబెటిక్ రెటినోపతి (DR) గుర్తింపు వ్యవస్థలు రూపకల్పన చేయడం మరియు మోడళ్లను శిక్షణ ఇవ్వడం విస్తృతమైన సమయం, శ్రమ, మరియు ప్రత్యేక నైపుణ్యం అవసరపరుస్తాయి. ప్రస్తుత పరిస్థితుల్లో ఇవన్నీ పరిమితంగా లభిస్తున్నాయి. అదనంగా, క్వాసి-లేబెలింగ్, యాక్టివేషన్ మ్యాప్స్‌పై ఆధారపడటం, మరియు అనోటేషన్ల కొరత వంటి సవాళ్లు నిపుణుల జోక్యాన్ని తప్పనిసరిగా చేస్తున్నాయి.
DR గ్రేడింగ్ లేదా విభజన (Segmentation) ప్రక్రియలో సరైన రీజియన్లను గుర్తించడం అత్యంత కీలకం. కేవలం వర్గీకరణ (Bucketing) పద్ధతులు సరిపోవు. సరైన దృష్టి ప్రాంతాలను గుర్తించడంలో విఫలమైతే, అల్గోరిథమ్స్ తప్పు నమూనాలను నేర్చుకునే ప్రమాదం ఉంది.

ఫీచర్ ఇమేజింగ్ (Feature Imaging)
ఫండస్ చిత్రాలపై ఆధారపడి చేసిన అన్ని ఆగ్మెంటేషన్ డేటా (Augmented Fundus Image Data) ఫీచర్ ఎక్స్ట్రాక్షన్ (Feature Extraction) లో సమర్థవంతం కాకపోవచ్చు. ఉదాహరణకు, రెటినా స్క్రీనింగ్ కోసం కొత్త ఫీచర్ ఇంజినీరింగ్ (Feature Engineering) విధానాలు అవసరం అవుతాయి. దీనికోసం ప్రత్యేకంగా వేరువేరు డేటాసెట్‌లు మరియు ప్రొఫెషనల్ నేత్రవైద్యుల నైపుణ్యం అనివార్యం.

7.3 ప్రొడక్షన్ సమస్యలు (Production Issues)

- **స్టాండర్డ్స్ లేకపోవడం**

CC BY

The Journal of Computational Science and Engineering (TJCSE)
ISSN 2583-9055 (Media Online)
Vol 3, No 11, Nov 2025
PP 235- 252

వైద్య డేటాకు DICOM, PACS వంటి అంతర్జాతీయ ప్రమాణాలు అవసరం.కానీ అన్ని ఫండస్ డేటాబేస్‌లు ఒకే ప్రమాణాలు పాటించకపోవడం వల్ల సమస్యలు వస్తాయి.

- **ఆర్కిటెక్చర్ సమస్యలు**

సరైన DL ఆర్కిటెక్చర్ (ఉదా: ResNet, VGGNet) వాడకపోతే ఖచ్చితత్వం తగ్గుతుంది.

7.4 బ్లాక్ బాక్స్ సమస్య (Black Box Problem)

DL మోడల్స్ చాలా ఖచ్చితంగా పనిచేసినా, **తీర్మానాలు ఎలా తీసుకుంటున్నాయో అర్థం కావడం కష్టం**. ఇది సాధారణ వ్యక్తికి, డాక్టర్‌కీ వివరించడం కష్టమవుతుంది.కాబట్టి "Explainable AI" అవసరం.

7.5 క్లాస్ ఇంబాలెన్స్ సమస్య (Class Imbalance Problem)

పబ్లిక్ డేటాబేస్‌లలో **హెల్తీ ఇమేజ్‌లు ఎక్కువ**, DR ఇమేజ్‌లు తక్కువ.దీని వలన మోడల్ ఎక్కువగా హెల్తీ క్లాస్ వైపు మొగ్గు చూపుతుంది. క్లినికల్ డేటాలో కూడా DR వివరాలతో పాటు **పేషెంట్ హిస్టరీ, వయస్సు, రక్తపోటు** లాంటివి ఉంటాయి → ఇవి DL మోడల్‌లో సమీకరించడం కష్టం.

7.6 డేటా ప్రైవసీ మరియు లీగల్ సమస్యలు (Data Privacy and Legal Issues)

రియల్-టైమ్ ఫండస్ ఇమేజ్‌లు వాడితే పేషెంట్ వ్యక్తిగత సమాచారం బయటపడే ప్రమాదం ఉంది. HIPAA (Health Insurance Portability and Accountability Act, 1996) ప్రకారం పేషెంట్ డేటా రక్షించాలి. కానీ డేటా లీక్ అయితే లీగల్ మరియు ఎథికల్ ఇష్యూస్ వస్తాయి.

8. డీప్ లెర్నింగ్ అవకాశాలు (DL Opportunities)

డయాబెటిక్ రెటినోపతి (DR) గుర్తింపులో డీప్ లెర్నింగ్ పద్ధతులు అనేక అవకాశాలను కలిగి ఉన్నాయి. ఇవి సవాళ్లను తగ్గించి, DR స్క్రీనింగ్‌ను మరింత సమర్థవంతంగా చేయగలవు.

ముఖ్య అవకాశాలు

- **డేటా లభ్యత పెంచడం**
  - **క్రౌడ్‌సోర్సింగ్** ద్వారా ఎక్కువ మెడికల్ ఇమేజ్‌లు సేకరించవచ్చు.
  - **డేటా డెమోక్రటైజేషన్** ద్వారా రీసెర్చర్లు డేటాసెట్‌లను ఉచితంగా లేదా ఓపెన్ యాక్సెస్ ద్వారా ఉపయోగించుకోవచ్చు.
- **ఒకే విధమైన డేటాసెట్ లైబ్రరీ సృష్టించడం**
  - అన్ని ఫండస్ డేటాసెట్‌లు ఒకే **ప్రమాణాలను** పాటిస్తే, మోడల్ పనితీరు మెరుగవుతుంది.
  - **డేటా ఆగ్మెంటేషన్** ద్వారా అసలు డేటా లాంటివి తయారు చేసి, ట్రైనింగ్ మరియు ప్రొడక్షన్ డేటా మధ్య తేడాలను తగ్గించవచ్చు.
- **సాంప్లింగ్ బయాస్ తగ్గించడం**
  - ఒకే వయసు, భౌగోళిక ప్రదేశం, యానోటేషన్ ప్రమాణాలతో డేటా సేకరించడం ద్వారా డేటా లీకేజ్ తగ్గించవచ్చు.

The Journal of Computational Science and Engineering (TJCSE)
ISSN 2583-9055 (Media Online)
Vol 3, No 11, Nov 2025
PP 235- 252

- **నిపుణుల లభ్యత పెంచడం**
  - కంటి వైద్యులు (Ophthalmologists) కొరత ఉన్నందున, **ఇంటర్న్స్ మరియు ట్రైనింగ్ పొందిన అసిస్టెంట్స్** ద్వారా డేటా లేబులింగ్, టూల్స్ వాడటం వంటి పనులు చేయించవచ్చు.
  - నిపుణుల సమూహం (Expert Groups) ద్వారా మోడల్ ట్రైనింగ్ వేగవంతం అవుతుంది.
- **సమయం మరియు ఖర్చు ఆదా**
  - **ఆర్టిఫాక్ట్స్ తొలగించడం** (ఉదా: ఇమేజ్‌లలో నల్ల బోర్డర్స్, అనవసరమైన భాగాలు) ద్వారా ట్రైనింగ్ వేగంగా జరుగుతుంది.
  - సరైన డేటా ప్రాసెసింగ్ వల్ల **మోడల్ ఖచ్చితత్వం మరియు విశ్వసనీయత** పెరుగుతుంది.

9. ముగింపు (Conclusion)

డయాబెటిక్ రెటినోపతి (DR) అనేది **దృష్టి కోల్పోవడానికి ప్రధాన కారణం.**
ప్రపంచవ్యాప్తంగా DR రోగుల సంఖ్య వేగంగా పెరుగుతోంది, కానీ కంటి వైద్యుల సంఖ్య పరిమితంగా ఉండడం వల్ల **ప్రతి రోగిని మాన్యువల్‌గా పరీక్షించడం సాధ్యం కాదు.**
ఈ అధ్యాయం లో:

- DR దశలు, లక్షణాలు, మరియు రిస్క్ ఫ్యాక్టర్స్ వివరించబడ్డాయి.
- DR గుర్తింపు కోసం ఉపయోగించే **పబ్లిక్ ఫండస్ డేటాబేస్‌లు** పరిచయం చేయబడ్డాయి.
- DR గ్రేడింగ్ మరియు లీజన్ సెగ్మెంటేషన్ కోసం **డీప్ లెర్నింగ్ పద్ధతులు (CNN, GAN, U-Net, Transfer Learning, Ensemble Learning మొదలైనవి)** వివరించబడ్డాయి.
- DR గుర్తింపులో **ప్రీప్రాసెసింగ్ స్టెప్స్** (డినాయిజింగ్, నార్మలైజేషన్, కాంట్రాస్ట్ ఎంహాన్స్‌మెంట్, డేటా ఆగ్మెంటేషన్ మొదలైనవి) యొక్క ప్రాముఖ్యత చర్చించబడింది.
- DR గుర్తింపు కోసం ప్రతిపాదించిన **వివిధ పద్ధతుల పోలిక** ఇవ్వబడింది.
- చివరగా, DL ఆధారిత DR గుర్తింపులో ఉన్న **సవాళ్లు** మరియు **అవకాశాలు** పరిశీలించబడ్డాయి.

మొత్తం మీద, డీప్ లెర్నింగ్ ఆధారిత పద్ధతులు DR ను **త్వరగా, తక్కువ ఖర్చుతో, అధిక ఖచ్చితత్వంతో గుర్తించగలవు.**

10. Future Scope

భవిష్యత్ పరిశోధనల్లో ప్రధాన దృష్టి ఈ అంశాలపై ఉండాలి:

- **మరింత పెద్ద మరియు విభిన్నమైన డేటాసెట్‌ల సేకరణ**
- **స్టాండర్డైజ్డ్ ప్రోటోకాల్‌లు** ఏర్పాటు చేయడం (అన్ని ఫండస్ డేటాబేస్‌లకు ఒకే ప్రమాణం ఉండేలా)

- **Explainable AI** అభివృద్ధి చేయడం → మోడల్ తీసుకునే నిర్ణయాలను వైద్యులు మరియు రోగులు సులభంగా అర్థం చేసుకునేలా చేయడం
- **ఫెడరేటెడ్ లెర్నింగ్** వాడటం → డేటా ప్రైవసీ సమస్యలను తగ్గిస్తూ, అనేక ఆసుపత్రుల డేటాను ఒకే మోడల్ ట్రెయినింగ్‌కి ఉపయోగించడం
- **రియల్-టైమ్ DR గుర్తింపు సిస్టమ్‌లు** అభివృద్ధి చేయడం → ఇవి దూర ప్రాంతాల్లో, వైద్యులు తక్కువగా ఉన్న ప్రదేశాల్లో చాలా ఉపయోగకరం

ఈ అభివృద్ధులు జరిగితే, DR స్క్రీనింగ్ మరింత **సమర్థవంతం, విశ్వసనీయంగా, అందరికీ అందుబాటులో ఉండేలా** అవుతుంది.

References

1. Tymchenko, B. (2019). Deep learning approach to diabetic retinopathy detection.
2. Senior, K. R. (2010). The eye: The physiology of human perception. The Rosen Publishing Group, Inc.
3. 🎬 Jain, A. B., Prakash, V. J., & Bhende, M. (2015). Techniques of fundus imaging. Journal of Medical and Vision Research Foundations, XXXIII(2), 100–107.
4. 🎬 Badar, M., Haris, M., & Fatima, A. (2020). Application of deep learning for retinal image analysis: A review, 35.
5. 🎬 Pachiyappan, A., Das, U. N., Murthy, T. V. S. P., & Tatavarti, R. (2012). Automated diagnosis of diabetic retinopathy and glaucoma using fundus and OCT images. Lipids in Health and Disease, 11(1), 1–10.
6. 🎬 Decencière, E., Cazuguel, G., Zhang, X., Thibault, G., Klein, J., Meyer, F., Marcotegui, B., Quellec, G., Lamard, M., Danno, R., & Elie, D. (2013). TeleOphta: machine learning and image processing methods for teleophthalmology. IRBM, 34, 196–203.
7. 🎬 Decencière, E., Zhang, X., Cazuguel, G., Laÿ, B., Cochener, B., Trone, C., et al. (2014). Feedback on a publicly distributed image database: The Messidor database. Image Analysis and Stereology, 33(3), 231–234.
8. 🎬 Kauppi, T., Kalesnykiene, V., Kamarainen, J.-K., Lensu, L., Sorri, I., Uusitalo, H., et al. (2006). DIARETDB0: Evaluation database and methodology for diabetic retinopathy algorithms. Machine Vision and Pattern Recognition Research Group, Lappeenranta University of Technology, Finland, 73, 1–17.
9. 🎬 Kälviäinen, R., & Uusitalo, H. (2007). DIARETDB1 diabetic retinopathy database and evaluation protocol. In Medical image understanding and analysis (p. 61). Citeseer.
10. 🎬 Kaggle, Inc. (2016). Diabetic retinopathy detection [Internet]. Available from: https://www.kaggle.com/c/diabetic-retinopathy-detection
11. 🎬 Jagan Mohan, N., Murugan, R., Goel, T., & Roy, P. (2020). An improved accuracy rate in microaneurysms detection in retinal fundus images using non-local mean filter. Communications in Computer and Information Science (CCIS), 1240, 183–193.
12. 🎬 Porwal, P., Pachade, S., Kamble, R., Kokare, M., Deshmukh, G., Sahasrabuddhe, V., et al. (2018). Indian diabetic retinopathy image dataset (IDRiD). IEEE Dataport.

CC BY

The Journal of Computational Science and Engineering (TJCSE)
ISSN 2583-9055 (Media Online)
Vol 3, No 11, Nov 2025
PP 235- 252

13. 🎬 APTOS. Diabetic retinopathy detection Kaggle [Internet]. Available from: https://www.kaggle.com/c/aptos2019-blindness-detection/data
14. 🎬 Zhao, M., & Jiang, Y. (2020). Great expectations and challenges of artificial intelligence in the screening of diabetic retinopathy. Eye, 34, 418–419 [Internet]. Available from: https://doi.org/10.1038/s41433-019-0629-2
15. 🎬 Pearce, E. (2020). A review of advancements and evidence gaps in diabetic retinopathy screening models.
16. 🎬 Jagan Mohan, N., Murugan, R., Goel, T., & Roy, P. (2021). Exudate localization in retinal fundus images using modified speeded up robust features algorithm (pp. 367–371). Available from: https://ieeexplore.ieee.org/document/9398771
17. 🎬 Online A. The better India [Internet]. Available from: https://www.thebetterindia.com/121015/venkataswamy-aravind-eye-surgery-free-cheap/
18. 🎬 Tsiknakis, N., Theodoropoulos, D., Manikis, G., Ktistakis, E., Boutsora, O., Berto, A., et al. (2021). Deep learning for diabetic retinopathy detection and classification based on fundus images: A review. Computers in Biology and Medicine, 135, 104599 [Internet]. Available from: https://doi.org/10.1016/j.compbiomed.2021.104599
19. Wykoff, C. C., Khurana, R. N., Nguyen, Q. D., Kelly, S. P., Lum, F., Hall, R., et al. (2021). Risk of blindness among patients with diabetes and newly diagnosed diabetic retinopathy. Diabetes Care, 44(3), 748–756.
20. Eszes, D. J., Szabó, D. J., Russell, G., Lengyel, C., Várkonyi, T., Paulik, E., et al. (2021). Diabetic retinopathy screening in patients with diabetes using a handheld fundus camera: The experience from the South-Eastern region in Hungary. Journal of Diabetes Research.
21. Bengio, Y. (2009). Learning deep architectures for AI. Now Publishers Inc.
22. Goel, T., Murugan, R., Mirjalili, S., & Chakrabartty, D. K. (2021). OptCoNet: An optimized convolutional neural network for an automatic diagnosis of COVID-19. Applied Intelligence, 51(3), 1351–1366.
23. Murugan, R., & Goel, T. (2021). E-DiCoNet: Extreme learning machine based classifier for diagnosis of COVID-19 using deep convolutional network. Journal of Ambient Intelligence and Humanized Computing, 1–12.
24. Zeiler, M. D., & Fergus, R. (2014). Visualizing and understanding convolutional networks. In European Conference on Computer Vision (pp. 818–833). Springer.
25. Scherer, D., Müller, A., & Behnke, S. (2010). Evaluation of pooling operations in convolutional architectures for object recognition. In International Conference on Artificial Neural Networks (pp. 92–101). Springer.
26. Zhang, C.-L., Luo, J.-H., Wei, X.-S., & Wu, J. (2017). In defense of fully connected layers in visual representation transfer. In Pacific Rim Conference on Multimedia (pp. 807–817). Springer.
27. Wan, S., Liang, Y., & Zhang, Y. (2018). Deep convolutional neural networks for diabetic retinopathy detection by image classification. Computers and Electrical Engineering, 72, 274–282.
28. Szegedy, C., Vanhoucke, V., Ioffe, S., Shlens, J., & Wojna, Z. (2016). Rethinking the inception architecture for computer vision. In Proceedings of the IEEE Computer Society Conference on Computer Vision and Pattern Recognition (pp. 2818–2826).
29. Simonyan, K., & Zisserman, A. (2015). Very deep convolutional networks for large-scale image recognition. In 3rd International Conference on Learning Representations, ICLR 2015—Conference Track Proceedings (pp. 1–14).
30. He, K., Zhang, X., Ren, S., & Sun, J. (2016). Deep residual learning for image recognition. In Proceedings of the IEEE Computer Society Conference on Computer Vision and Pattern Recognition (pp. 770–778).
31. Jiang, H., Yang, K., Gao, M., Zhang, D., Ma, H., & Qian, W. (2019). An interpretable ensemble deep learning model for diabetic retinopathy disease classification. In Proceedings of the Annual International Conference of the IEEE Engineering in Medicine and Biology Society, EMBS (pp. 2045–2048).

32. Sikder, N., Masud, M., Bairagi, A. K., Arif, A. S. M., Nahid, A.-A., & Alhumyani, H. A. (2021). Severity classification of diabetic retinopathy using an ensemble learning algorithm through analyzing retinal images. Symmetry, 13(4), 670.
33. Jinfeng, G., Qummar, S., Junming, Z., Ruxian, Y., & Khan, F. G. (2020). Ensemble framework of deep CNNs for diabetic retinopathy detection. Computational Intelligence and Neuroscience.
34. Eftekhari, N., Pourreza, H. R., Masoudi, M., Shirazi, K. G., & Saeedi, E. (2019). Microaneurysm detection in fundus images using a two-step convolutional neural network. BioMedical Engineering OnLine, 1–16 [Internet]. Available from: https://doi.org/10.1186/s12938-019-0675-9
35. Kassani, S. H., Kassani, P. H., Khazaeinezhad, R., Wesolowski, M. J., Schneider, K. A., & Deters, R. (2019). Diabetic retinopathy classification using a modified Xception architecture. In 2019 IEEE 19th International Symposium on Signal Processing and Information Technology, ISSPIT 2019.
36. Shanthi, T., & Sabeenian, R. S. (2019). Modified Alexnet architecture for classification of diabetic retinopathy images. Computers and Electrical Engineering, 76, 56–64.
37. Creswell, A., White, T., Dumoulin, V., Arulkumaran, K., Sengupta, B., & Bharath, A. A. (2018). Generative adversarial networks: An overview. IEEE Signal Processing Magazine, 35(1), 53–65.
38. Bulat, A., Yang, J., & Tzimiropoulos, G. (2018). To learn image super-resolution, use a GAN to learn how to do image degradation first. In Proceedings of the European Conference on Computer Vision (ECCV) (pp. 185–200).
39. Yi, Z., Zhang, H., Tan, P., & Gong, M. (2017). DualGAN: Unsupervised dual learning for image-to-image translation. In Proceedings of the IEEE International Conference on Computer Vision (pp. 2849–2857).
40. Ronneberger, O., Fischer, P., & Brox, T. (2015). U-Net: Convolutional networks for biomedical image segmentation (pp. 1–8).
41. Torrey, L., & Shavlik, J. (2009). Transfer learning. Handbook of Research on Machine Learning Applications. IGI Global, 3, 17–35.
42. Deng, J., Dong, W., Socher, R., Li, L.-J., Li, K., & Fei-Fei, L. (2009). ImageNet: A large-scale hierarchical image database. In 2009 IEEE Conference on Computer Vision and Pattern Recognition (pp. 248–255). IEEE.
43. 🎬 Patel, R., & Chaware, A. (2020). Transfer learning with fine-tuned MobileNetV2 for diabetic retinopathy. In 2020 International Conference for Emerging Technology, INCET 2020.
44. Jagan Mohan, N., Murugan, R., Goel, T., Mirjalili, S., & Roy, P. (2021). A novel four-step feature selection technique for diabetic retinopathy grading. Physical and Engineering Sciences in Medicine, 0123456789 [Internet]. Available from: https://doi.org/10.1007/s13246-021-01073-4
45. Heisler, M., Karst, S., Lo, J., Mammo, Z., Yu, T., Warner, S., et al. (2020). Ensemble deep learning for diabetic retinopathy detection using optical coherence tomography angiography. Translational Vision Science and Technology, 9(2), 20.
46. Zhang, C., & Ma, Y. (2012). Ensemble machine learning: methods and applications. Springer.
47. Naveed, K., Abdullah, F., Madni, H. A., Khan, M. A. U., Khan, T. M., & Naqvi, S. S. (2021). Towards automated eye diagnosis: An improved retinal vessel segmentation framework using ensemble block matching 3D filter. Diagnostics, 11(1), 114.
48. Balakrishnan, U., Venkatachalapathy, K., & Marimuthu, G. S. (2016). An enhanced PSO-DEFS based feature selection with biometric authentication for identification of diabetic retinopathy. Journal of Innovative Optical Health Sciences, 9(6), 1–15.
49. Kamble, R., & Kokare, M. (2017). Detection of microaneurysm using local rank transform in color fundus images. In 2017 IEEE International Conference on Image Processing (ICIP) (pp. 4442–4446). IEEE.
50. Manohar, P., & Singh, V. (2018). Morphological approach for retinal microaneurysm detection. In 2018 Second International Conference on Advances in Electronics, Computers and Communications (ICAECC) (pp. 1–7). IEEE.

51. Salem, N. M., & Nandi, A. K. (2007). Novel and adaptive contribution of the red channel in pre-processing of colour fundus images. Journal of the Franklin Institute, 344(3–4), 243–256.
52. Jagan Mohan, N., Murugan, R., Goel, T., & Roy, P. (2020). Optic disc segmentation in fundus images using operator splitting approach. In International Conference on Advanced Communication Technologies and Signal Processing, ACTS 2020.
53. Zong, Y., Chen, J., Yang, L., Tao, S., Aoma, C., Zhao, J., et al. (2020). U-Net based method for automatic hard exudates segmentation in fundus images using inception module and residual connection. IEEE Access, 8, 167225–167235.
54. Mohan, N. J., Murugan, R., & Goel, T. (2020). Investigations of diabetic retinopathy algorithms in retinal fundus images. International Journal of Image Processing and Pattern Recognition, 6(1), 14–26.
55. Reddy, S. S., Sethi, N., Rajender, R., & Mahesh, G. (2020). Extensive analysis of machine learning algorithms to early detection of diabetic retinopathy. Materials Today: Proceedings [Internet]. Available from: https://doi.org/10.1016/j.matpr.2020.10.894
56. Prasad, V. G. N. S., Bhargavi, V. R., & Rajesh, V. (2018). Feature extraction based retinal image analysis for bright lesion classification in fundus image. Biomedical Research (India), 29(20), 3648–3653.
57. Xu, Y., Zhou, Z., Li, X., Zhang, N., Zhang, M., & Wei, P. (2021). FFU-Net: Feature fusion U-Net for lesion segmentation of diabetic retinopathy. BioMed Research International.

CC BY